Dr. Yunus Emre MEYDANAL
Ege Üniversitesi Tıp Fakültesi Spor Hekimliği A.D.

TENİSÇİ DİRSEĞİ NEDİR? NASIL TEDAVİ EDİLİR?

Tenisçi dirseği, epikondiller üst kol kemiğinin dirsek kısmında (distal humerus), iç ve dış tarafında rahatça palpe (elle dokunularak yapılan muayene) edilebilen kemik çıkıntılardır. Aynı zamanda lateral (dış) epikondil el bilek ekstensör kaslarının ortak tutunma noktasıdır. Bunlar arasında en sık etkilenen ekstensör karpi radialis brevis (ekrb) tendonudur. Bunun nedeni, kasın lokalizasyonu nedeniyle alt yüzeyinin dirsek hareketleri sırasında kemiğin dış kenarıyla temas halinde olması ve aşınmalara maruz kalmasıdır.

Tarihsel olarak tenis oyuncularında saptanması ve tenisçi dirseği olarak adlandırılmasına rağmen, tekrarlayan el bileği ekstensiyonu (el sırtının ön kola yaklaşmasını içeren hareketler gibi) ve/veya önkol supinasyonu (dışa döndürme gibi) gerektiren herhangi bir spor dalında görülebilmektedir (örn: squash, badminton vb.).

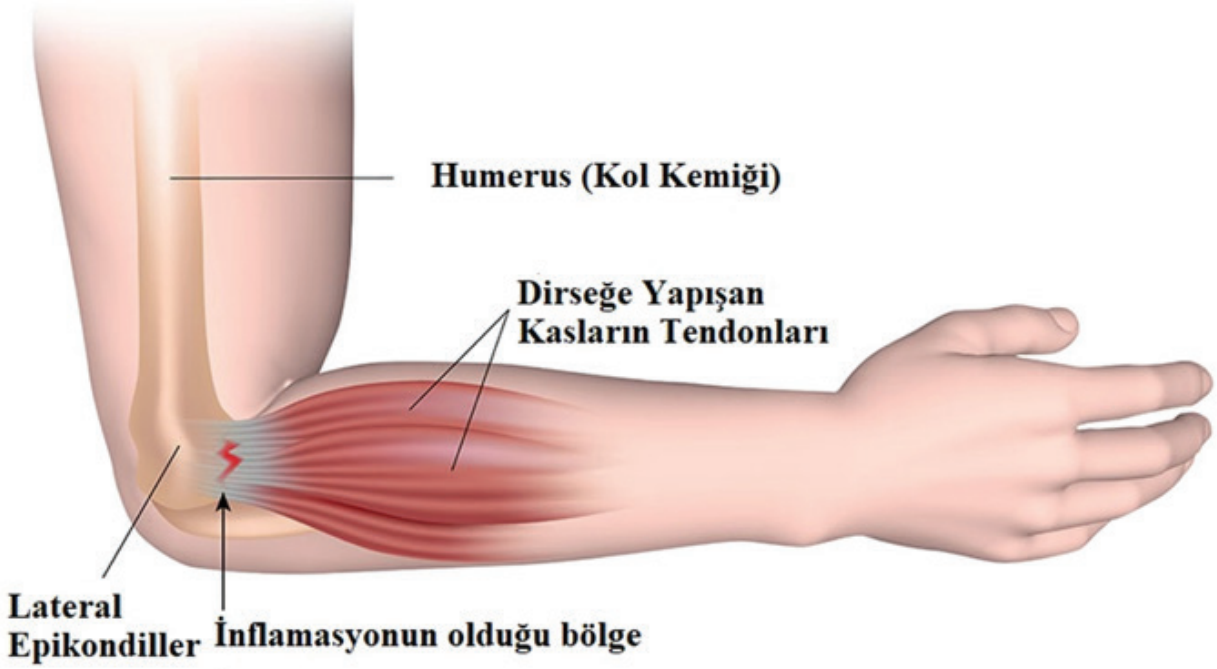

https://www.fiziktedavihizmeti.com/lateral-epikondilit-nedir-nedenleri-ve-belirtileri-nelerdir.html

Lateral epikondilit ya da diğer adıyla tenisçi dirseği

- Sıklıkla orta yaş grubunu etkileyen,
- Her iki cinsiyette de eşit olarak görülebilen,
- El sırtının ön kola yaklaştırılmasını (ekstensiyon) sağlayan el bileği kaslarının (ekstensör kas grubu) tekrar eden ve zorlayıcı kasılmaları sonucunda tendonlarda ön planda dejenerasyona ikincil olarak (tıbbi literatürde tendinozis olarak isimlendirilir) gelişen klinik tablodur.

Dirseğin dış tarafında görülen tenisçi dirseği, dirseğin iç tarafında görülen golfçü dirseğine oranla 7-10 kat daha fazla gözlemlenmektedir.

Hasta grubunun yaklaşık %10'u tenis oyuncusudur. Üst düzey tenis oyuncularının yanı sıra rekreasyonel sporcularda muhtemelen teknik farklılıklara bağlı olarak, oldukça sık görülmektedir.

Günlük hayatında sık klavye, tornavida, vibrasyon vb. içeren iş aletleri kullananlar da benzer hareket paterni nedeniyle risk altındadır.

Risk Faktörleri

Sporcular

• Hatalı vuruş tekniği,

• Uygunsuz raket kullanımı,

• Tek el backhand vuruşu,

• Yetersiz kas kuvveti ve enduransı (dayanıklılık) sayılabilir.

Özellikle günde iki saatten fazla spor aktivitesinde bulunanlarda riskin 2 ila 4 kat arttığı, fakat haftalık 6 saate kadar spor aktivitesinde bulunanlarda risk artışının saptanmadığı gözlemlenmiştir.

Genel popülasyon

• Sigara kullanımı,

• Obezite,

• Günde en az iki saat süresince el ve el bileğiyle yapılan tekrarlayıcı hareketler,

• Ağır aktiviteler (ekipman kullanmadan yapılan itme – çekme, kaldırma, indirme ve taşıma gibi aktivitelerde her gün, günde en az on kez 20 kg üzeri yükle çalışmak) risk faktörü olarak gösterilmiştir.

Bu durumlarda sıklıkla aşırı kullanım yaralanması şeklinde karşımıza çıkan ağrı, sinsi şekilde başlar. Ancak detaylı sorgulandığında semptomların başlangıcından yaklaşık 24-72 saat öncesinde zorlu -tekrarlı eksentrik kasılma (ilgili kasın kasılma sırasında boyunun uzaması) ve ağırlıklı el bilek ekstensiyonu içeren aktive saptanabilmektedir.

Belirtiler

Genellikle sporcunun core, rotator cuff ve skapular kuvvetten ziyade, ön kol kaslarını kullanarak yaptığı uygunsuz backhand vuruş tekniği ile sakatlanma riski artmaktadır. Ek olarak tenis oyuncusunda yeni bir raketin kullanımı, ıslak ve ağır toplarla oynama, zorlayıcı vuruşlar (özellikle rüzgâra karşı) sonrasında ortaya çıkabilir.

Ayrıca oyuncunun pozisyon alırken gecikmesinden kaynaklanan, vücut ağırlığını doğru bir şekilde vuruş için rakete aktaramaması nedeniyle güç için ön kol kaslarına aşırı yüklenmesine neden olan geç vuruşlar ile de ortaya çıkmaktadır.

Hastalar sıklıkla dirsek ekleminin dış tarafındaki kemik çıkıntısının (epikondil) 1-2 cm önünde olan el bileği ekstensiyonda iken ağrıdan (sıkma - kavrama kuvvetinde azalmadan) şikayet ederler.

Ağrı başlangıçta aktivite sırasında olurken istirahat halinde gerileme eğilimindedir. Ağrının şiddeti hastalığın durumuna göre spora katılımı engellemeyecek derecede düşük ya da günlük hayatı ve uyku durumunu etkileyecek kadar şiddetli olabilir.

Semptomlar, dirsek tam ekstensiyonda, ön kol pronasyonda (avuç içi yere bakacak şekilde), el bileğinin tekrarlayan dirençli ekstensiyonu veya pasif bilek fleksiyonu ile provake edilebilir.

Dirençli orta parmak ekstensiyonu da sıklıkla ağrılıdır. Dirsek hareket açıklığı genellikle normaldir. Eşlik eden karıncalanma, uyuşma gibi semptomlar beklenmemekle birlikte, varlığında radyal sinir tuzaklanması ayırıcı tanıda düşünülmeli ve bu iki durumun birlikte de olabileceği değerlendirilmelidir.

Tanı tipik öykü ve fizik muayene ile konulur. Rutin görüntüleme gerekli değildir. Olağan dışı şikâyetler olması veya yeterli tedaviye rağmen yanıtsızlık durumunda ek görüntüleme teknikleri kullanılabilir.

Tedavide konservatif tedavi (cerrahi olmayan) esastır. Hastaların yaklaşık %90'ı konservatif tedaviden fayda görürler. Amaç ağrıyı azaltmak ve fonksiyonları arttırmaktır. Önleme tedavide önemli bir yere sahiptir. Ön planda hastanın ağrısı ve şikâyetlerini tetikleyen aktivitelerden kaçınması önerilir.

Ağrı kontrolü için buz ve kısa süreli ağrı kesici tablet ya da krem/jel kullanılabilir. Sonrasında kuvvet ve dayanıklılık kapasitesinin artırılmasına ve ön kol kas esnekliğinin normale getirilmesine yönelik kademeli egzersiz tedavisi uygulanır. Konsentrik (kas boyunun kısaldığı) egzersizten eksentrik egzersize kademeli olarak ilerleme tedavide önemlidir. Ek olarak tendon üzerindeki gerimi ve ağrıyı azaltmak için breysleme kullanılabilir.

Öneriler

Sporcularda hatalı ve yanlış mekanizmaların düzeltilmesi tedavi sürecin için oldukça önemlidir. Bu yüzden spor malzemeleri ve tekniğin değerlendirilmesi gerekmektedir.

Teniste

• Raket sapı ölçüsü,

• Tel gerginliği,

• Raket materyali ve oynanan yüzeyin uygunluğu tenis oynayanlarda ekstensör kaslara yük aktarımını azaltır.

Özellikle submaksimal top vuruşları ile başlamak, vuruş mekaniklerinin değiştirilmesi ve çift el backhand vuruş oyuna dönüşte yardımcı olur.

Bu tedavilerle yanıt alınamayan hastalarda ikinci basamak tedaviler olan:

- Eswt (ekstrakorpereal şok dalga terapisi),
- Tedavi edici ultrason,
- Akupunktur,
- İyontoforez,
- Topikal nitrogliserin,
- Trombositten zengin plazma(prp) ve botulinium toksini gibi tedaviler denenebilir.

İlgili bölgeye iğne ile steroid uygulanmasının kısa sürede sonuçları iyileştirmesine karşın, uzun vadede daha olumsuz sonuçlar doğurduğu gösterilmiştir. Tüm konservatif tedavilere rağmen yanıt alınamayan uzun süreli vakalarda (12-18 ay gibi) cerrahi son basamak düşünülebilir.

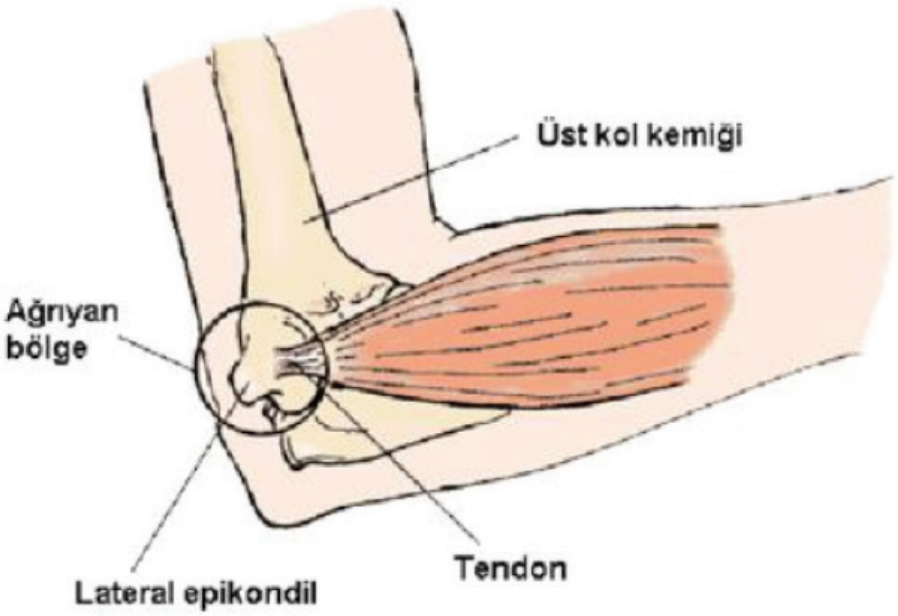

Anahtar kelimeler: Dirsek, ağrı, tenisçi dirseği

Kaynaklar

1. Shiri R, Viikari-Juntura E, Varonen H, Heliövaara M. Prevalence and determinants of lateral and medial epicondylitis: a population study. Am J Epidemiol 2006; 164:1065.

2. Jayanthi NA, Sallay P, Hunker P. Skill level related injuries in Competition Tennis Players. Med Sci Tennis 2005; 10:12.

3. Gruchow HW, Pelletier D. An epidemiologic study of tennis elbow. Incidence, recurrence, and effectiveness of prevention strategies. Am J Sports Med 1979; 7:234.

4. Peter Brukner, Karim Khan ,Brukner & Khan's Clinical Sports Medicine, Volume 1 Injuries, 5th ed.